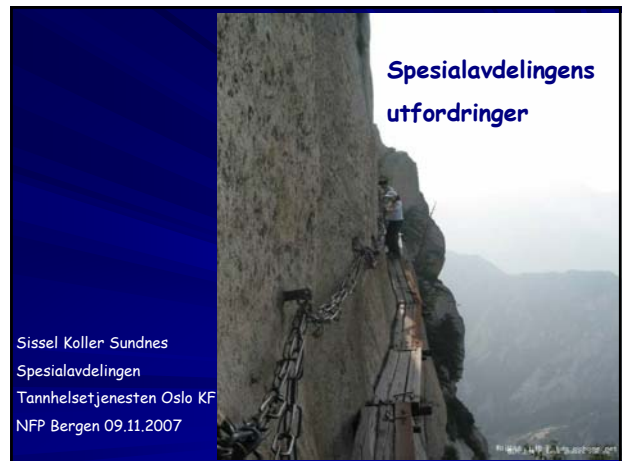



Arbeidsområder

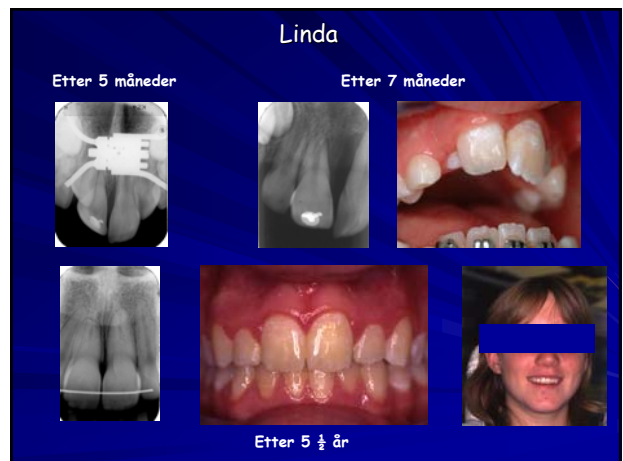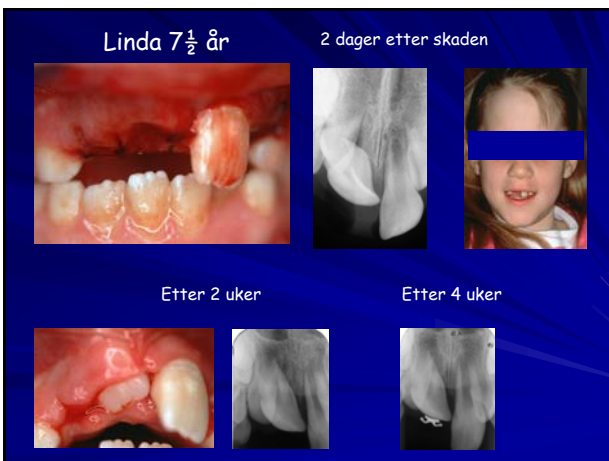- Traume og endodonti
- Utviklingsforstyrrelser
- Protetikk
- Syndromer
- O-gruppa
- Lavterskel Rus
- Rådgivningstjenesten
- Lystgass
- Narkose





Linda 7 1/2 år

Diagnose:
 52 eksartikulert
 11 total intrudert
 21 sublukt, mobil i horisontalplanet

Behandling:
 Avvente spontan reerupsjon 11, deretter kjeveortopedisk drag for å få tannen frem. Vente, vente, vente på revaskularisering. Etter 5 år er begge sentraler oblitterert med positiv sensibilitet.
 Pasient og behandler er fornøyd



Petter 8 år (1)

Diagnose:

12 intrudert og bukkal luksert

11 intrudert og bukkal luksert

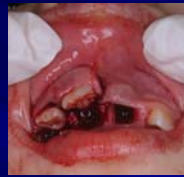21 eksartikulert

Fraktur av bukkale og palatinele benlameller regio 12-21

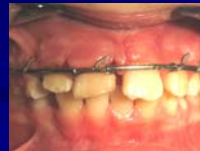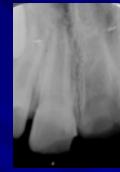
21 oppbevart tørt 10 min, i melk 20 min og i fysiologisk saltvannsløsning 30 min

Ingen av de skadde tenner var ferdig rotutviklet

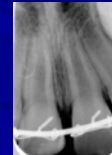
Petter 8 år



25.10.05



Etter 1 uke



Petter 8 år (2)

Behandling:

Reponering av 12, 11 og replantering av 21

Reponering av benlameller

Fiksering med kirurgisk bue (førstehjelpen ble utført på kjevekirurgisk poliklinikk)

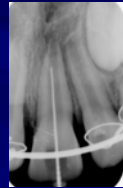
Etter 2 uker ble ligatur 21 fjernet, etter 3 uker ble endodontisk behandling startet

Etter 4 uker ble 11 diagnostisert med ekstern inflammatorisk rotresorpsjon og endodontisk behandling startet

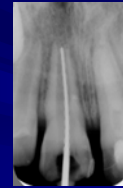
Henvist kjeveortoped pga fare for tidlig tap av traumatiserte tenner

Petter 8 år

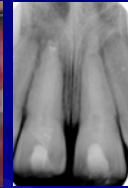
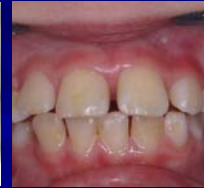Etter 3 uker



Etter 4 uker



Etter 8 uker



Petter 8 år (3)

Oppfølging:

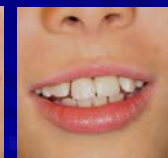
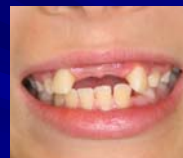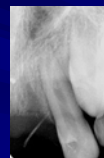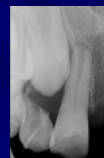Kjeveortoped, behandlende tannlege og foresatte ble enig om at autotransplantasjon av premolarer var den beste løsning på sikt.

11 og 21 fikk langtidsinnlegg med Calasept i påvente av transplantasjon

Rtg etter 19 mndr viser at 12 obliterer med atypisk rotutvikling. Positiv senstest.

Petter 10 år

Etter 19 mndr



Petter 10 år

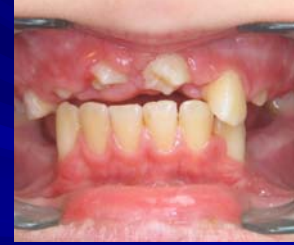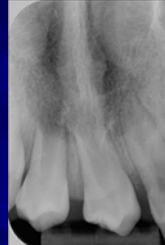Siste kontroll på Spesialavdelingen mai 2007
Autotransplantasjon av premolarer utført i september 2007

Kontroll etter transplantasjon viste at 12 i tillegg var ekstrahert av kirurgen

Røntgen 12 tatt av kirurg før transplantasjon viste STOR cervical resorpsjon som ikke ble registrert i mai. Retrospektivt kan man kanskje se patologi på røntgenologisk

Dette kasus viser, foruten viktigheten av inter-disiplinært samarbeid, at tenner med alvorlige periodontalskader må kontrolleres hyppig.

Petter 10 år
2 år etter skaden - nov 07

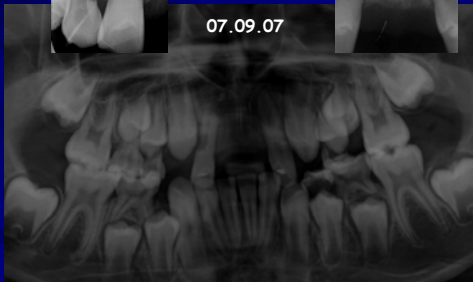

Petter 10 år

25.05.07

07.09.07

07.09.07



Jon Erik 6 ½ år (1)

Diagnose:

11 subluksert mobil horisontalt og vertikalt rotåpen

21 eksartikulert

Ekstraoral periode under 2 minutter, oppbevart i pasientens munn rotåpen

Kutt i gingiva mellom 11 og 21

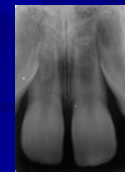
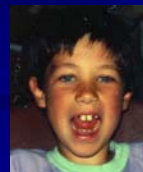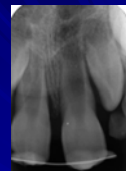
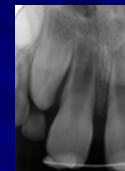
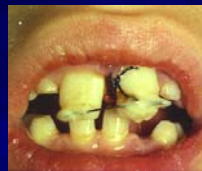Jon Erik 6 ½ år (2)

Far hadde lært via informasjon i media at slike tenner skulle settes på plass så fort som mulig. Han satte 21 på plass i alveolen og reiste til sin tannlege som fikserte tennene med det han hadde for hånden, en lang kanyle og suturerte gingiva.

Fiksering ble fjernet etter 11 dager

Videre oppfølging: vent, vent, vent på revaskularisering.

Jon - Erik 6 ½ år - dagen etter skaden



4 måneder senere

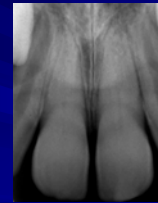
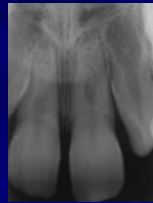
Jon Erik (3)

Etter 6 mndr viste 11 og 21 positiv sensibilitet
Etter 8 mndr tydelig obliterering
Etter 4 år positiv sens test og ferdig rotutvikling med obliterering
Dette viser hvor viktig god informasjon om førstehjelp til befolkningen er og at man skal vente, vente, vente på revaskularisering.
Ikke gi opp håpet!!!!

Jon - Erik

8 måneder senere

4 år senere



Markus 8 1/2 år

Diagnose:

11 ekstrusjon

21 sublaksasjon, mobil horisontalt

Rtg viser ikke ferdig rotutvikling

Behandling:

11 reponering og fiksering med twistflexbue

Fikseringen fjernet etter 3 uker, 11 negativ sensibilitet, ingen misfarging. Ved ny kontroll 2 uker senere viste rtg at 11 hadde tydelig ekstern inflammatorisk rotresorpsjon, pasienten ble henvist Spesialavdelingen og endodontisk behandling med calsiumpulver som langtidsinnlegg ble startet.

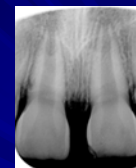
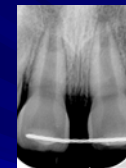
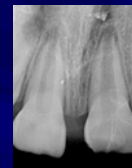
Resorpsjonen stanset, apikalt fortsatte rotveksten og tannen ble rotfylt. Prognosen er usikker, det er en tann med tynne dentinvegger.

Markus 8 1/2 år 11 ekstrusjon

Traumedagen

3 uker

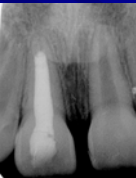
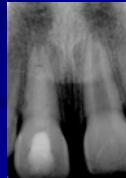
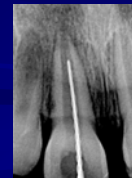7,5 uker



8 uker

7 mnd

15 mndr



Nicolay 6 1/2 år juni 02

Pasienten henvist Spesialavdelingen pga feber og stor hevelse i ansiktet

Diagnose:

21 apikal periodontitt

og ubehandlet emaljedentinfektur

rotåpne tenner

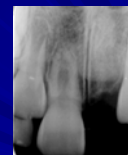
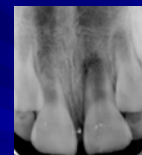
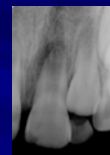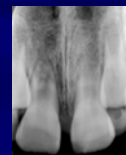
Behandling:

Pasienten ble satt på antibiotika en uke, han ble henvist kjeveortoped som i samråd med behandler og foresatte mente at ekstraksjon av 21 og senere mesialføring av 22 var beste løsning her

Nicolay 6 år traumedagen 02.02.02

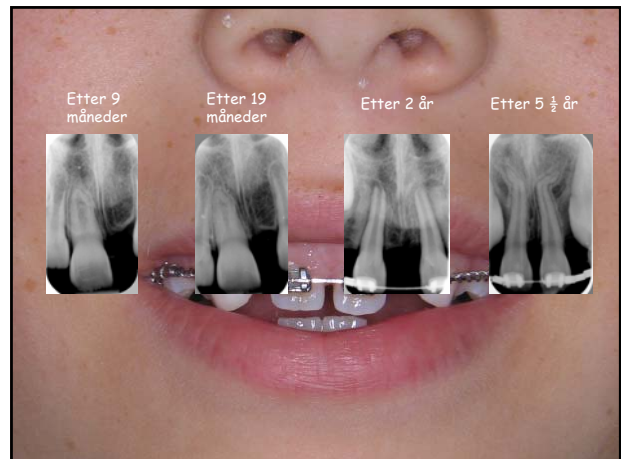
13.06.02

13.08.02



Nicolay 6 $\frac{1}{2}$ år (2)

6 mndr etter skaden hadde 11 positiv sensibilitet og rtg viste atypisk rotutvikling med begynnende obliterering
De neste månedene viste 11 fortsatt rotvekst, positiv sensibilitet og obliterering
19 mndr etter skaden bestemte kjeveortoped, behandler og foresatte å ekstrahere 11 og mesialføre 12 i tillegg til 22
Begrunnelsen var at det dermed ble enklere å få et estetisk godt resultat.



Nicolay 11 $\frac{1}{2}$ år (3)

5 $\frac{1}{2}$ år etter skaden er begge laterale mesialført og hjørnetenner er på vei ned.
Det er planlagt senere protetikkk på lateraler og hjørnetenner for å illudere sentraler og lateraler.
Dette kasus viser multidisiplinært samarbeid og hvor viktig det er med kunnskap om anatomi på unge sentraler. Pulpa er svært stor på unge tenner og en liten, udekket fraktur kan få store konsekvenser.
Kasus viser også at også sene skader mot melketenner kan få store følger

Viktige faktorer for et vellykket resultat

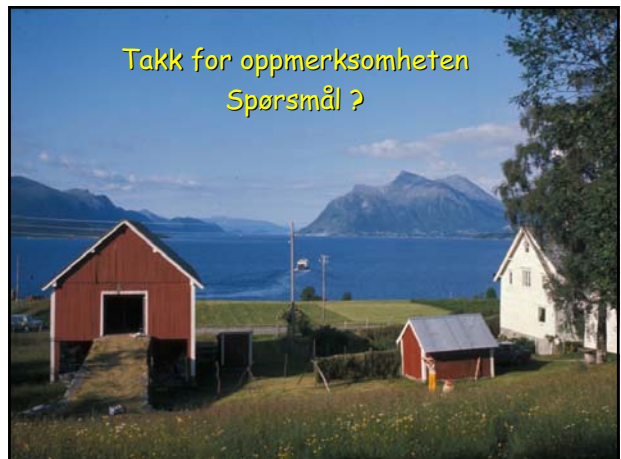- God, stabil faglig plattform
- Pasientens behov og samarbeidsevne i fokus
- Empati
- Tid
- Tålmodighet
- En god porsjon humoristisk sans
- Ærlighet
- Ydmykhet

Å arbeide med barn og unge er

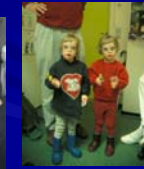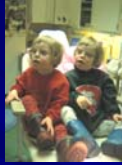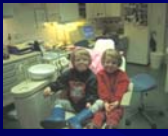- - utfordrende
- - spennende
- - frustrerende
- - utmattende
- - irriterende
- - lærerikt
- - inspirerende
- - utrolig morsomt og givende



Takk for oppmerksomheten
Spørsmål ?



Marit og Siri



Jeg har verdens beste jobb!!