

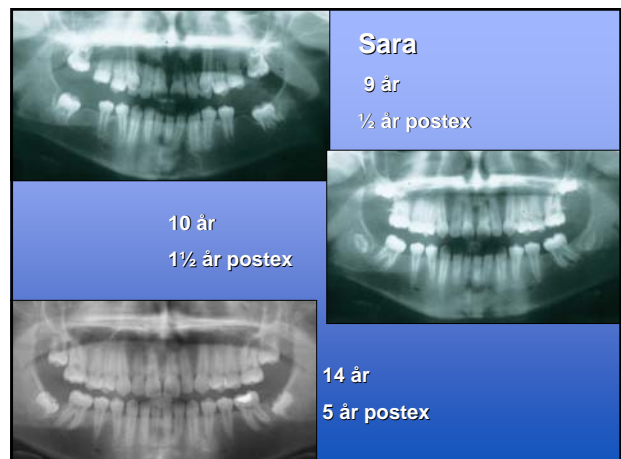
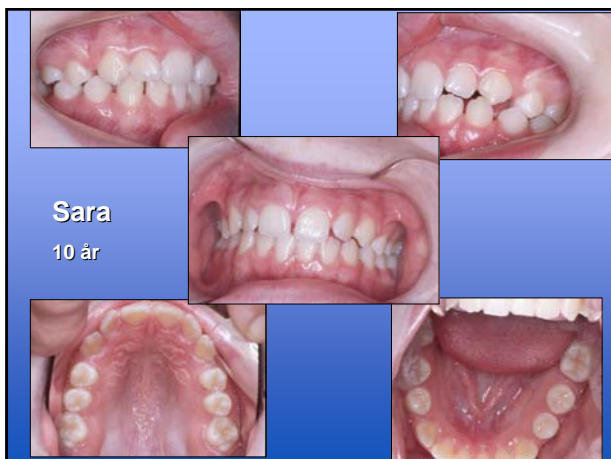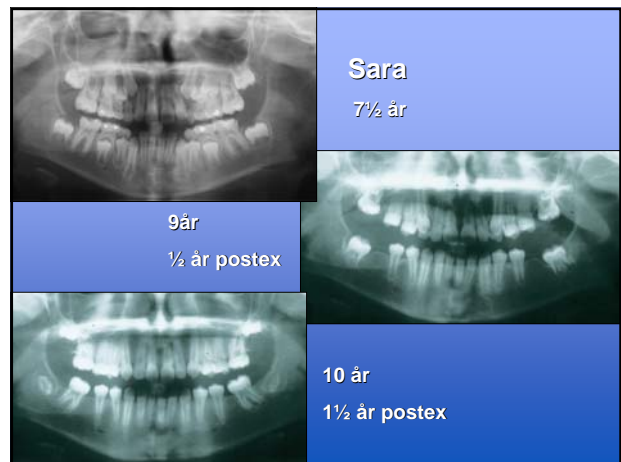
## Indikationer för extraktion

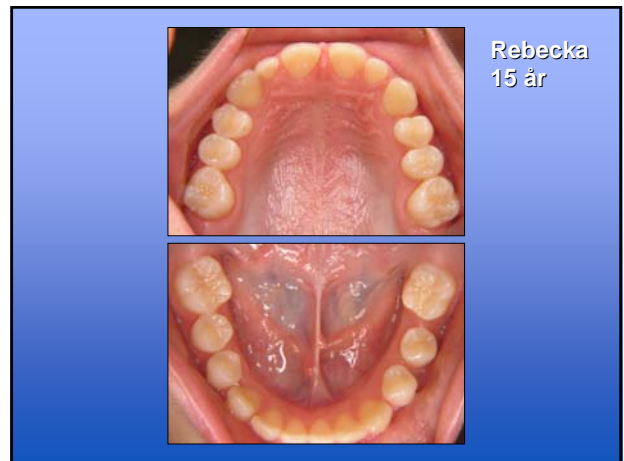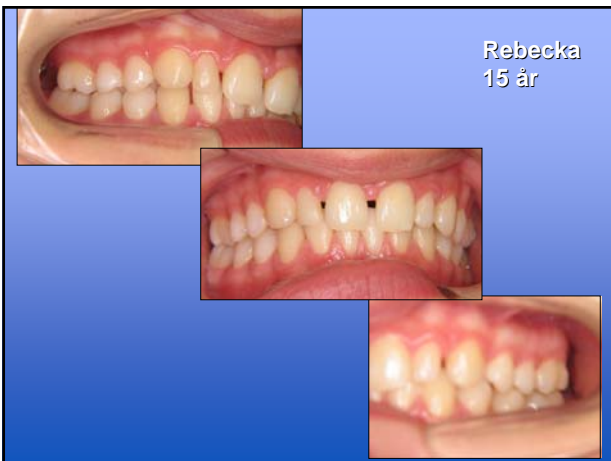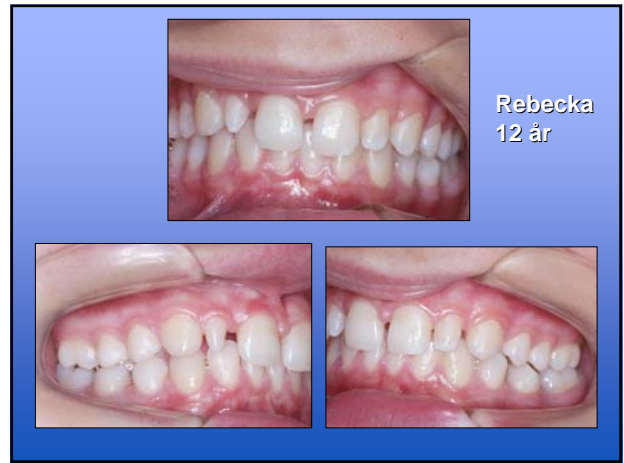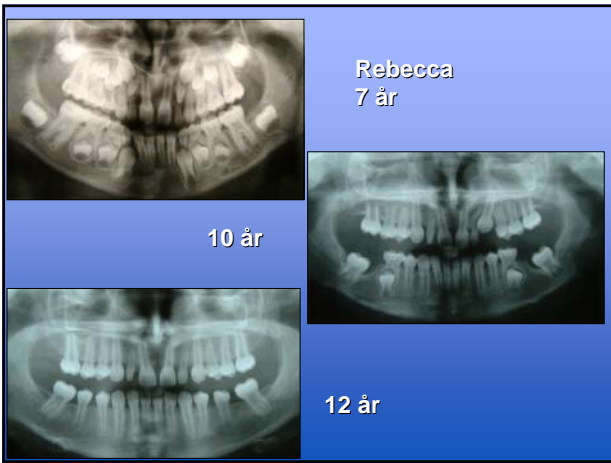
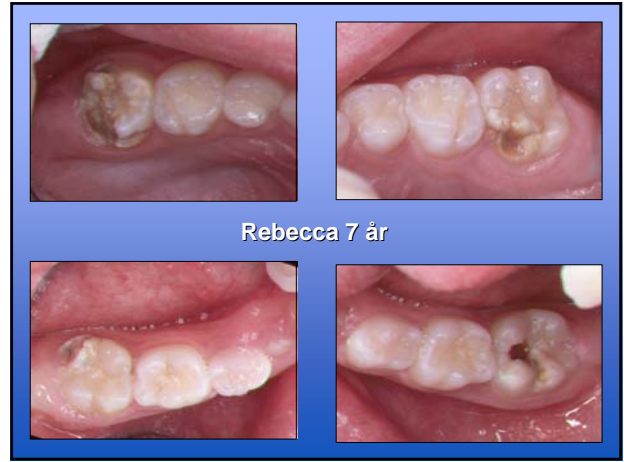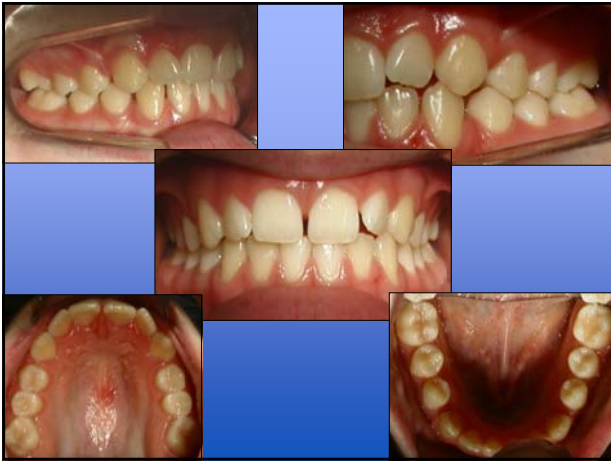- Omfattande sönderfall
- Värk, svårigheter att äta och/eller borsta
- Upprepade misslyckande med restaurering

## Övervägande innan extraktion


- Rätt diagnos?
- Finns alla permanenta tänder?
- Finns visdomständer?
- Platsförhållanden?
- Vad tycker patient och förälder?
- Över- eller underkäke?
- Patientens dentala ålder?
- Munhygien

## Ortodontisk konsultation






**Joakim**  
12½ år



14år  
1½ år postex.

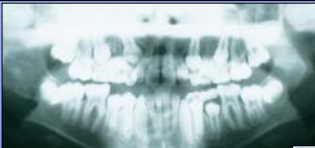


**Joakim 15 år**  
2½ år postex.







**Joakim**  
12½ år



14år  
1½ år postex.



17 år  
4 år postex.



**Joakim 17 år**  
4½ år postex.





**Martin 12 år**



3 år post-ex

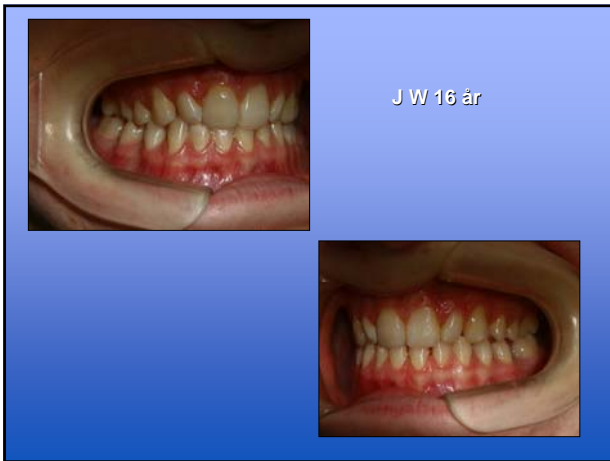

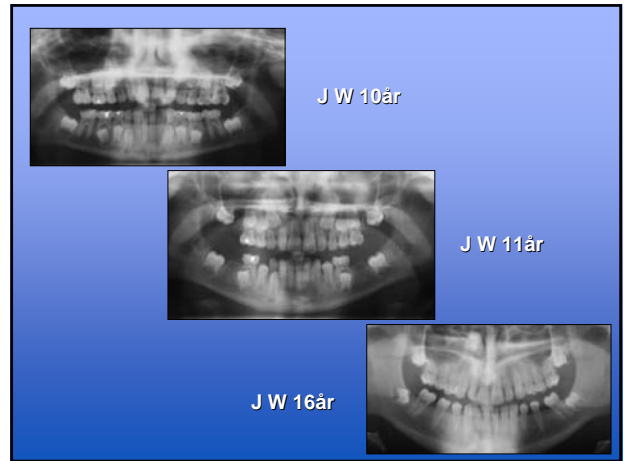
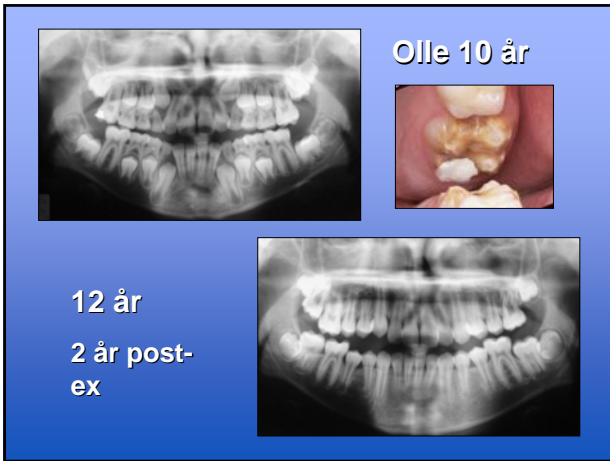
4 år post-ex



**Martin 16 år**





Evaluation of the occlusal development after extraction of hypomineralized permanent first molars

Jälevik & Möller, *International Journal of Paediatric Dentistry* 2007; 17: 328-335