

Hypofosfatasi en sjelden tilstand

Tannlegen er ofte den første til å kunne mistenke diagnosen.

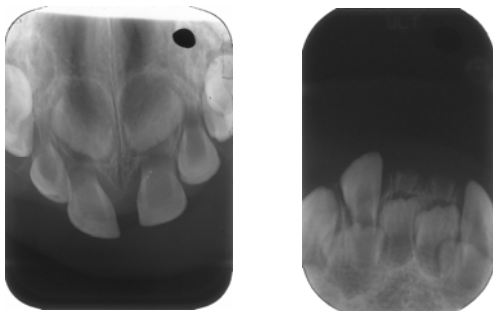
Veslemøy E. Bjørkeng,
Spesialtannlege i pedodonti,
Sør-Trøndelag Fylkeskommune



Hypofosfatasi?

- Arvelig metabolsk lidelse
- Nedsatt aktivitet av enzymet alkalisk fosfatase, (TNS-ALP)
- Økt utskillelse av fosfoetanolamin i urinen
- Tidlig tap av melketenner
- Manglende/lite rotsement

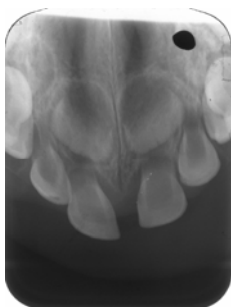
Andreas, f.26.06.92, 17 mnd.



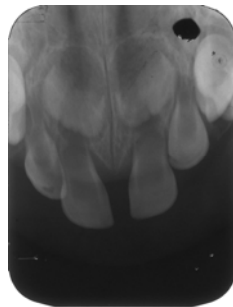
Hva gjør man?

- Blodprøve
 - Alkalisk fosfatase, lavt?
- Urinprøve, aminosyretest
 - Fosfoetanolamin, høyt?
- Skjelettrøntgen
 - Forsinket skjelettalder?
- Histologisk us av felt tann
 - Lite/manglende sement?

17mnd, 18.11.93.



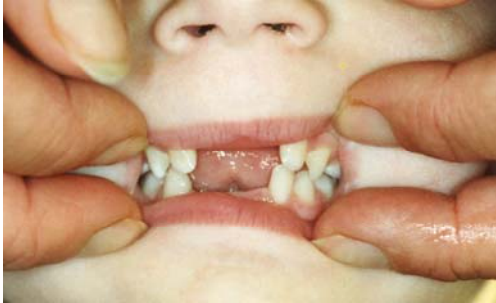18mnd, 20.12.93.



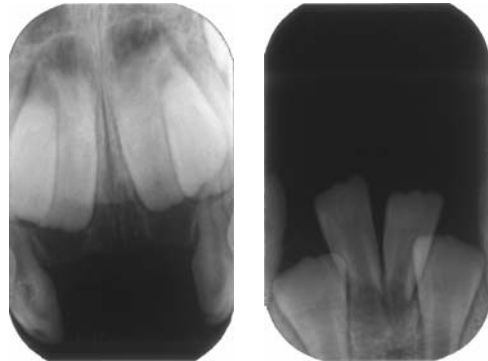
Prøver som ble tatt:

- **01.02.94. Rtg, cranium, hender og undereks.**
 - Sterkt forsinket skjelettalder og dårlig mineralisering av skjelettet
- **18.02.94. Histologisk us av 51**
 - Cementaplasi og –hypoplasi
 - Ap.resorpsjon av irreg. dentin(osteodentin)
- **25.10.94. Blodprøve**
 - Sterkt redusert ben-ALP,
- **20.03.95. Urinprøve, aminosyretest**
 - økt utskillelse av fosfoetanolamin

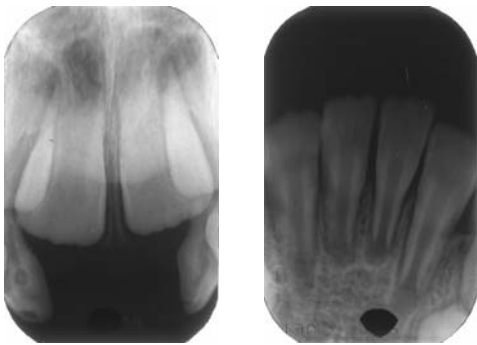
Andreas, 3 år 4 mnd.



Andreas, 7 ½ år.



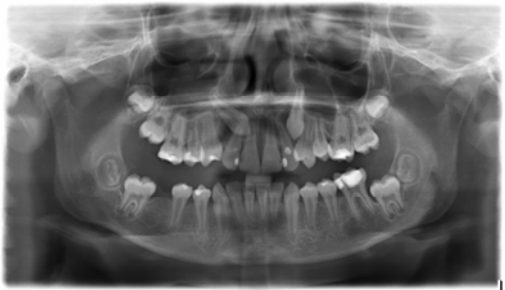
Andreas, 8 ½ år.



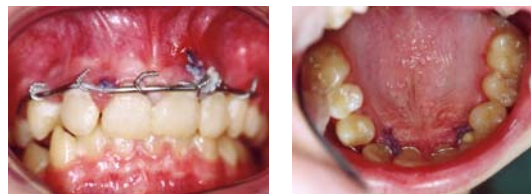**5 år senere,
Andreas 13,5 år**

- **Kjeveortoped ber om råd:**
 - Hva gjør vi her?
 - Tør vi flytte tenner?
- **Synes for meg skummelt.**
- **Kontakter TAKO-sentert.**

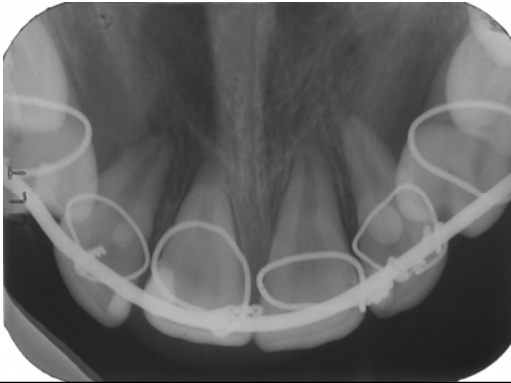
Andreas 14 år 4 mnd.



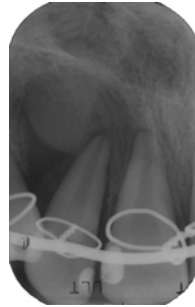Andreas, 12.04.07,
nesten 15 år



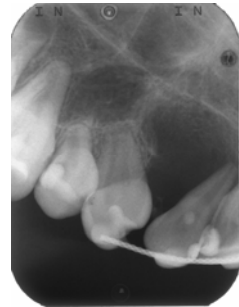12.04.07.



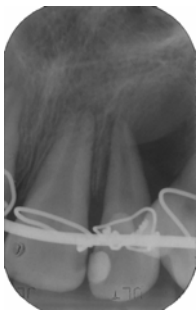12.04.07.



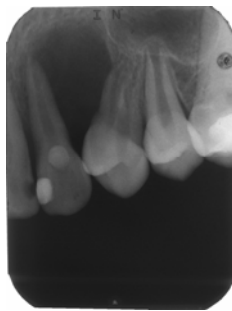17.04.07.



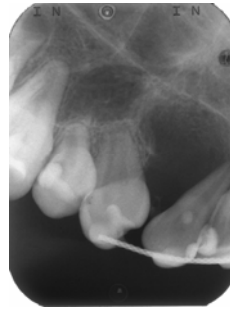12.04.07.



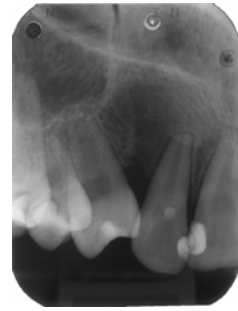17.04.07.



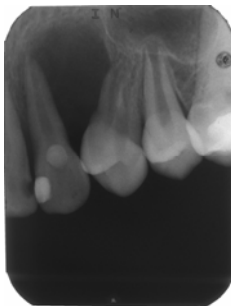
17.04.07.



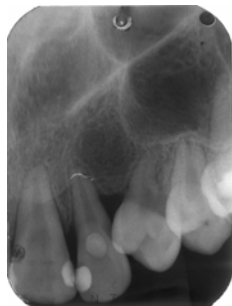17.10.07.



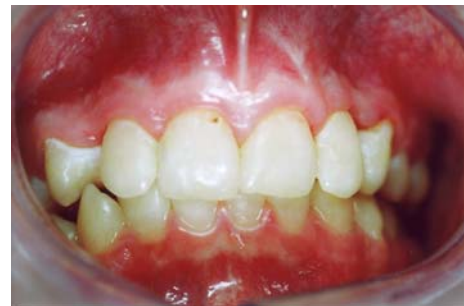17.04.07.



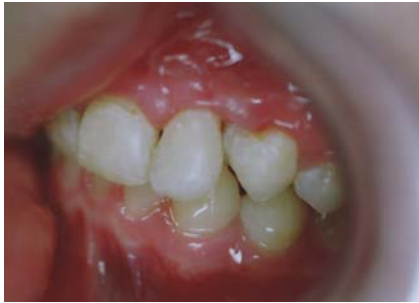17.10.07.



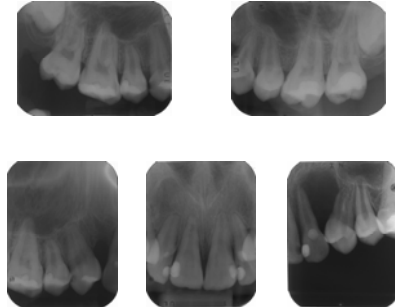
Andreas, 25.10.07.



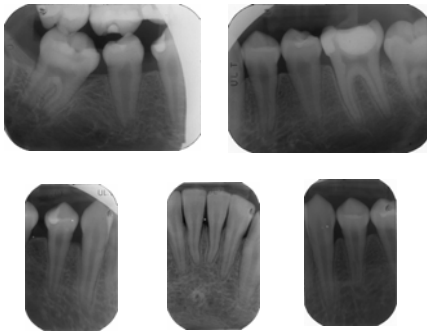
Andreas, 25.10.07.



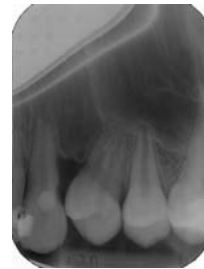A.B. 25.10.07.



A.B. 25.10.07.



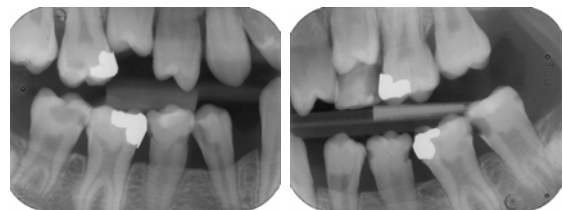
Dagens utfordring!
Resorpsjonen distalt 22 bør behandles med
glassionomerfylling eller MTA
25.10.07



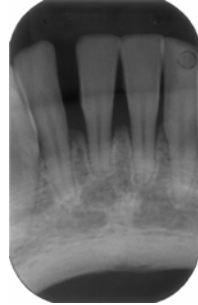
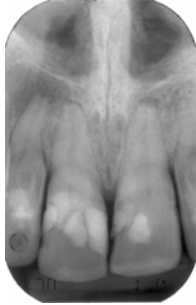
Nytt casus med hypofosfatasi

- Gutt født 21.08.86
- Henvist meg i 2002, 16 år 4 mnd, for å få stilt en diagnose pga stort festetap.
- Mistanke om hypofosfatasi fra meg
- Sterkt forhøyet verdi av fosfoetanol i urinen, ca 8 x normalverdien
- Diagnosen hypofosfatasi ble verifisert

Gutt f. 21.08.86 - 13 år



Samme gutt, 16 år 4 mnd,



Veslemøy E. Bjørkeng,
Risvollan tannklinikk,
Boks 3626,
7431 Trondheim
e-post: vesbj@stfk.no
Tlf. 73952440

